

# Operacyjne metody leczenia zerwania więzadła krzyżowego przedniego u psów

– ich zastosowanie, wady, zalety oraz najczęstsze komplikacje. Część I

The surgical treatment of the cranial cruciate ligament rupture in dogs – the use, advantages, disadvantages and the most common complications. Part I

## Streszczenie

Zerwanie więzadła krzyżowego doczaszkowego jest jedną z najczęstszych przyczyn wizyt w zakładach leczniczych z powodu kulawizny u psów. Celem tego artykułu jest zaprezentowanie najczęściej spotykanych metod leczniczych, omówienie pokrótce zasady ich działania i wykonania, kwalifikacji pacjenta do zabiegu oraz wad i zalet prezentowanych zabiegów. W tej części omówione zostaną techniki zewnątrzto-rebkowej stabilizacji stawu kolanowego oraz TPLO. W kolejnej omówione zostaną m.in. TTA, modyfikowane TTA Rapid.

## Słowa kluczowe

zerwanie więzadła krzyżowego doczaszkowego, TTA, TPLO

## Abstract

Cranial cruciate ligament rupture is one of the most common causes of lameness in dogs in general veterinary practice. The main purpose of the paper is to compare some of the most popular treatment methods, including their modes of action, surgical techniques, patient's evaluation before surgery, advantages and disadvantages of the therapeutic methods presented. The first part of the cycle of papers describes extracapsular techniques of the stifle joint stabilization and the TPLO method. The next part presents such methods as: TTA and modified TTA Rapid.

## Keywords

cranial cruciate ligament, stifle instability, TTA, TPLO

W historii rozpoznawania schorzenia opisano wiele metod leczenia chirurgicznego niestabilności stawu kolanowego u psów. Współcześnie stosowane metody mają na celu przywrócenie stabilności kolana poprzez metody zewnątrzto-rebkowe lub biomechaniczną osteotomię kości piszczelowej, nie wykonuje się raczej napraw lub rekonstrukcji zerwanego więzadła krzyżowego przedniego.

Metody zewnątrzto-rebkowe i biomechaniczne wykazują się różną skutecznością i zastosowaniem u poszczególnych zwierząt. Celem niniejszego opracowania jest wykazanie ich wad i zalet oraz przydatności zastosowania na podstawie aktualnej literatury oraz doświadczeń własnych autora.

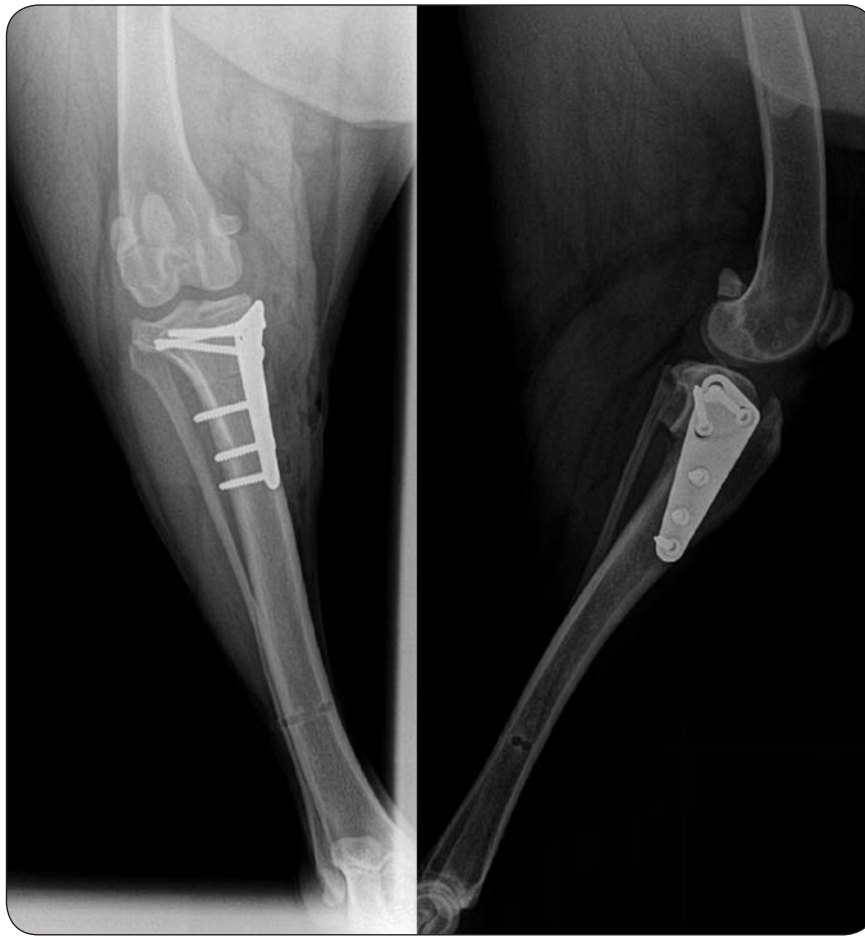## Stabilizacja zewnątrzto-rebkowa

Stabilizacja zewnątrzto-rebkowa jest wypróbowaną metodą korygowania niestabilności stawu kolanowego spowodowanego zerwaniem więzadła krzyżowego przedniego. Metoda ta jest stosowana w różnych wariantach od lat sześćdziesiątych ubiegłego wieku; przy odpowiednim doborze pacjenta daje zadowalające wyniki leczenia. Zasada działania tej metody stabilizacji opiera się na biernym zapobieganiu wypchnięciu doczaszkowemu piszczeli, wewnętrznemu skrętowi oraz przeprostowi stawu kolanowe-

go. Efekt ten uzyskuje się poprzez zastosowanie materiału syntezy lub biologicznego, który, umocowany w obrębie kości udowej oraz piszczelowej, zapewnia stabilność stawu do czasu wytworzenia się zwłóknienia okołoto-rebkowego i – co za tym idzie – utrwalenia biologicznego stabilizacji kolana.

Kluczowym zagadnieniem w metodzie zewnątrzto-rebkowej są miejsca anatomiczne w obrębie stawu, przez które przebiega, niezależnie od wybranej metody, materiał stabilizujący kolano. Muszą one być maksymalnie zbliżone do izometrycznych miejsc stawu od strony bocznej kolana, tj. boczny kłykiec kości udowej tuż za powierzchnią stawową kontaktującą się z trzyczką boczną oraz okolica wyrostka mięśniowego kości piszczelowej. Dopuszczalne jest także przeprowadzanie szwu stabilizującego za trzyczką boczną. Przeprowadzanie stabilizacji jak najbliżej wyżej wymienionych punktów izometrycznych gwarantuje najlepszą możliwą do osiągnięcia w tej metodzie stabilizację przy jednoczesnym najmniejszym możliwym obciążeniu zastosowanego materiału lub tkanki (ogranicza rozciąganie/skracanie, zmniejsza deformację plastyczną, zmniejsza prawdopodobieństwo zerwania stabilizacji).

Techniki stabilizacji zewnątrzto-rebkowej można podzielić – ze względu ►



Ryc. 1. Prawidłowo wykonany zabieg TPO w dwóch projekcjach radiologicznych

▶ na zastosowany materiał – na biologiczne oraz z zastosowaniem tworzyw sztucznych. Do pierwszych należą próby stabilizacji poprzez odpowiednie przeszczepianie fragmentu mięśnia (*m. sartorius*) lub fragmentów powięzi oraz najczęściej z tej grupy wykorzystywana technika (1) przemieszczenia głowy kości strzałkowej (FHT). Są one zwykle łączone z metodami wykorzystującymi materiały syntetyczne. Metody tej drugiej grupy różnią się przede wszystkim metodami przeprowadzania materiału przez punkty izometryczne, rodzajem zastosowanego materiału oraz sposobem jego fiksacji (węzeł, zacisk, kotwa kostna). Większość metod z zastosowaniem materiałów syntetycznych przeprowadzana

jest po bocznej stronie stawu kolanowego (ryc. 3, s. 50).

### Kwalifikacja pacjenta

Ze względu na niewielką inwazyjność metody do zabiegu stabilizacji zewnątrzstawkowej stawu kolanowego można zakwalifikować większość przypadków zerwania więzadła krzyżowego przedniego, jednakże efekt końcowy może być różny – w zależności od etiologii oraz stanu fizjologicznego pacjenta. Technika ta rekomendowana jest głównie w wypadku psów małych lub lekkich ras, psów podejrzewanych o problemy ze wzrostem kości po osteotomii, np. u psów geriatrycznych, zwierząt o niewielkim nachyleniu osi płaszczyzny piszczeli

- krwotok
- infekcja
- problemy z gojeniem rany pooperacyjnej
- powiększenie więzadła prostego rzepki
  - uszkodzenie łąkotek
- złamanie kości piszczelowej i/lub strzałkowej
- uszkodzenia implantu/nieprawidłowe umieszczenie implantu
- wprowadzenie dostawowe wkrętów lub gwoźdźcia kostnego proksymalnego

Tab. 1. Powikłania TPO

(*Tibia Plateau Angle* – TPA). Ze względu na długofalowy efekt leczniczy bardziej rekomendowane jest stosowanie techniki zewnątrzstawkowej w przypadkach urazowego zerwania więzadła krzyżowego przedniego niż w wypadku zerwania na skutek zmian zapalno-zwyrodnieniowych prowadzących do uszkodzenia wymienionej struktury. Niewskazane jest wykonywanie zabiegu u psów o stromym TPA wynoszącym powyżej 27, u pacjentów otyłych oraz ras dużych i olbrzymich.

### Powikłania

Komplikacje pozabiegowe występujące po zabiegu wykonywanym technikami zewnątrzstawkowymi nie są zwykle poważne i dotyczą przede wszystkim braku zadowalającego efektu końcowego leczenia w postaci stabilności stawu oraz ustąpienia kulawizny. Związane jest to przede wszystkim z ograniczoną wytrzymałością użytych materiałów, które zwykle ulegają mechanicznemu zmęczeniu, co z konsekwencji prowadzi do rozciągnięcia lub zerwania stabilizacji i nawrotu kulawizny. Rodzaj użytego materiału również odgrywa swoją rolę w wystąpieniu potencjalnych powikłań. Użycie materiału o charakterze monofilamentu wiąże się z większą podatnością na czynniki mechaniczne, lecz zmniejsza prawdopodobieństwo wystąpienia odczynów lub wystąpienia infekcji, natomiast materiał pleciony, choć wytrzymałszy, wiąże się z większym ryzykiem zakażenia, tworzenia cyst lub odczynów tkankowych.

Minimalizacja wystąpienia szybkiego zerwania się lub rozciągnięcia implantu zewnątrzstawkowego wiąże się ściśle z odpowiednim umocowaniem materiału w najbliższym możliwym położeniu w stosunku do punktów izometrycznych stawu, wymienionych wyżej, co zmniejsza obciążenie mechaniczne zastosowanego stabilizatora.

Infekcje, przy odpowiednio zachowanej aseptyce zabiegu, są rzadkie i ze względu na położenie zewnątrzstawkowe implantu nie niosą ze sobą dużego ryzyka zapalenia septycznego stawu i kości.

### Wady i zalety

Do niewątpliwych zalet stabilizacji zewnątrzstawkowej należy niska in-

wazyjność zabiegu, co przekłada się bezpośrednio na mniejsze prawdopodobieństwo wystąpienia poważnych powikłań oraz możliwość stosowania tej metody także u pacjentów, u których mogłyby wystąpić problemy z gojeniem po zabiegach osteotomii – u psów starszych lub z chorobami metabolicznymi. Stosunkowo niewielka komplikacja technicznego aspektu wykonywania zabiegu, niewielkie koszty własne oraz zwykle brak konieczności posiadania znacznej ilości, często kosztownego, dedykowanego sprzętu – to również zalety tej techniki.

Główną wadą tej metody jest fakt, iż praktycznie każdy z użytych materiałów ostatecznie ulegnie zużyciu i w przypadku niedostatecznego zwłóknienia okołotorebkowego niestabilność przestanie być kompensowana przez implant. Należy pamiętać, iż metoda ta nie zmienia kąta *tibial plateau*, więc wiąże się to z przewlekłym doczaszkowym podwichnięciem piszczeli. Choć stabilność stawu kolanowego jest zachowana (zniesiony ruch szufladowy) niezależnie od przyczyny zerwania więzadła (urazowa lub degeneracyjna), proces zapalno-zwyrodnieniowy stawu postępuje, zaś нефизиologiczne ułożenie powierzchni stawowych może w konsekwencji prowadzić do uszkodzenia lub nawet rozerwania łąkotek.

### Tibial Plateau Leveling Osteotomy

TPLO opisano po raz pierwszy w 1993 roku jako metodę leczenia niestabilności stawu kolanowego u psów na skutek zerwania więzadła krzyżowego przedniego.

Poprzez zmniejszenie naturalnego kaudalno-dystalnego nachylenia *tibial plateau* TPLO ogranicza siły rozciągające powstające podczas obciążania przez zwierzę niestabilnego stawu kolanowego i co za tym idzie – zapobiega patologicznemu przedniemu wypchnięciu piszczeli. Stabilność ta uzyskiwana jest w tej metodzie dzięki wykonaniu promienistej osteotomii w bliższej części kości piszczelowej i następnie rotacji uzyskanego fragmentu do momentu zmniejszenia kąta *tibial plateau*.

W celu poprawnego przeprowadzenia zabiegu niezbędne jest więc okre-

ślenie kąta *tibial plateau* u danego pacjenta w celu obliczenia prawidłowego stopnia rotacji wyciętego fragmentu nasady piszczeli. Minimalna wartość kąta *tibial plateau* uzyskanego pooperacyjnie, a niezbędnego do zapobiegania wypchnięcia przedniego piszczeli, wynosi około 6,5 stopnia.

Należy również pamiętać o fakcie, że metoda TPLO służy jedynie niwelacji niestabilności stawu kolanowego na tle zerwania więzadła krzyżowego przedniego. Mogące towarzyszyć temu schorzeniu inne zmiany w stawie kolanowym (np uszkodzenia łąkotek) muszą być diagnozowane oraz odpowiednio leczone w celu uzyskania satysfakcjonującego efektu leczniczego (ryc. 1).

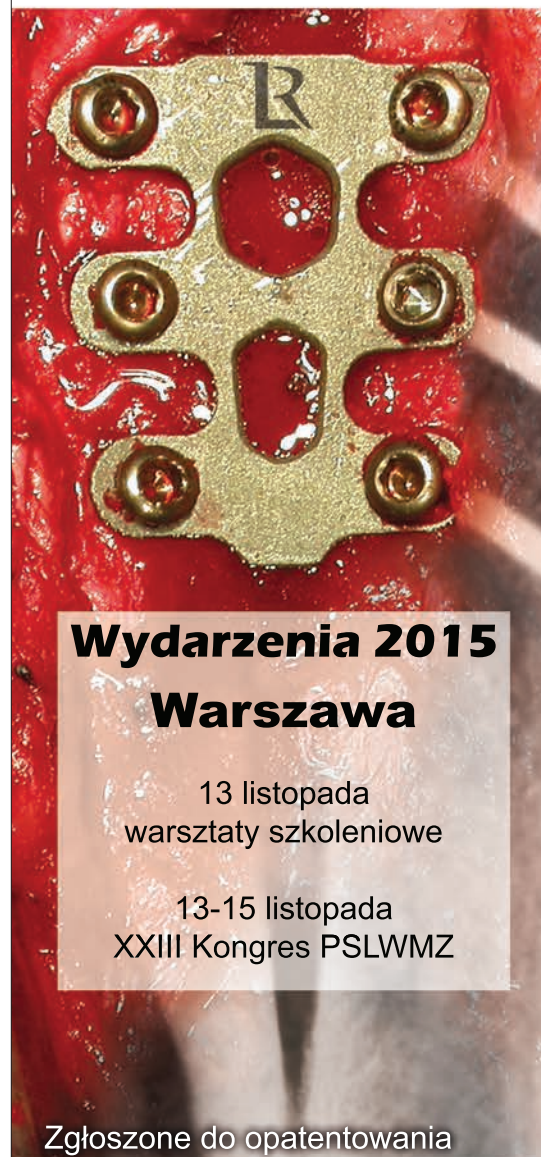### Kwalifikacja pacjenta

Sukces zabiegu TPLO zależy jest w dużym stopniu od odpowiedniego doboru pacjenta. W związku ze zwiększonym napięciem pooperacyjnym więzadła krzyżowego doogonowego przeciwwskazane jest wykonywanie tego zabiegu u pacjentów z uszkodzonym lub zerwanym wymienionym wyżej więzadłem. Wykonywanie TPLO u pacjentów z towarzyszącym nawykowym zwichnięciem rzepki pozwala na korektę skrętną zdeformowanej piszczeli w nieznacznym stopniu.

TPLO wskazane jest do wykonania szczególnie u psów ras dużych i olbrzymich, ras predysponowanych do patologii więzadła krzyżowego przedniego oraz u pacjentów z stromym kątem nachylenia płaszczyzny piszczeli. Ostrożność należy zachować u pacjentów, u których mogą występować problemy z gojeniem (głównie pacjenci geriatryczni) oraz osłabionym układem odpornościowym (przewlekłe choroby metaboliczne, schorzenia endokrynologiczne, terapia immunosupresyjna) ze względu na zwiększone ryzyko zapalenia kości.

### Powikłania

Częstość występowania powikłań u pacjentów leczonych metodą TPLO waha się od 14 do 28% (1, 2), przy czym częstość komplikacji wzrasta u psów, u których wykonywano zabieg na obu stawach kolanowych jednocześnie. Najczęstsze powikłania wymieniono w tab. 1. Warto zauważyć, ▶



## Wydarzenia 2015 Warszawa

13 listopada  
warsztaty szkoleniowe

13-15 listopada  
XXIII Kongres PSLWMZ

Zgłoszone do opatentowania

Przy współpracy z:



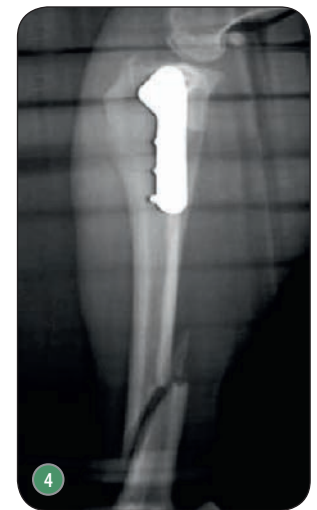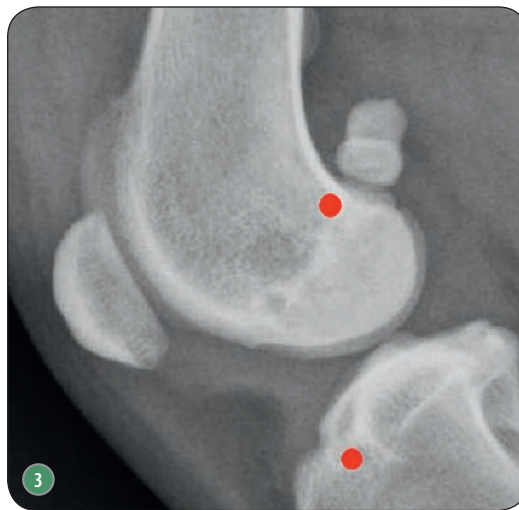
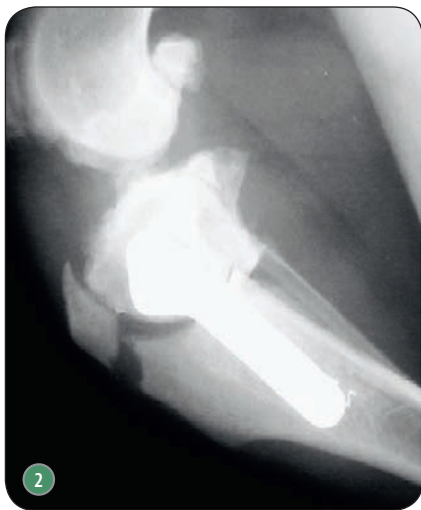Dr. Yves Samoy  
Uniwersytet Gandawa

Więcej informacji na:  
[www.tta-rapid.com](http://www.tta-rapid.com)



take-off GewerbePark 2 | D-78579 Neuhausen o. E.  
Tel.: +49 7467 949 336 | [info@leibinger-medical.com](mailto:info@leibinger-medical.com)

[www.leibinger-medical.com](http://www.leibinger-medical.com)



Ryc. 2. Złamanie guzowatości kości piszczelowej na skutek zbyt kranialnie przeprowadzonej osteotomii (fot. prof. Filippo Maria Martini z Uniwersytetu w Parmie); Ryc. 3. Punkty izometryczne na kości udowej i piszczelowej wykorzystywane w stabilizacji zewnątrztorebkowej; Ryc. 4. Złamanie trzonu kości piszczelowej z powodu umieszczenia gwoździa Kirschnera w części korowej kości (fot. prof. Filippo Maria Martini z Uniwersytetu w Parmie)

► że większość wymienionych powikłań możliwa jest do wyleczenia bez udziału kolejnej interwencji chirurgicznej.

Ryzyko infekcji lub problemów z gojeniem z tym związanych niweluje się, utrzymując wysoki standard higieny i aseptyki około- i śródzabiegowo oraz stosując antybiotyki o szerokim spektrum działania, np. cefalosporyny pierwszej generacji, minimum 5 dni pooperacyjnie, w połączeniu z miejscową pielęgnacją rany do czasu usunięcia szwów.

Umiarkowane do silnego powiększenie więzadła prostego rzepki stwierdzane jest radiologicznie 2 miesiące po zabiegu u 80% przypadków, jednakże tylko 7% przypadków wykazywało objawy kliniczne zapalenia więzadła w większości przypadków reagujące na leczenie.

Aby uniknąć silnego krwotoku w trakcie zabiegu, przed dokonaniem osteotomii kości piszczelowej należy wypreparować i osłonić za pomocą tamponów tętnicę i żyłę podkolanową (*a. et v. poplitea*), niweluje to ryzyko uszkodzenia naczyń podczas pracy piły oscylacyjnej.

Złamanie kości piszczelowej następuje najczęściej w dwóch miejscach – w miejscu po umieszczonym dystalnym gwoździu Kirschnera oraz w obrębie guzowatości kości piszczelowej.

W tym pierwszym przypadku przyczyną jest umieszczenie gwoździa prowadnicy w pobliżu środka długości trzonu lub umieszczenie go w pobliżu kranialnej lub kaudalnej części kory trzonu kości piszczelowej. Aby zapobiec tym powikłaniom, gwoździe należy

umieszczać w dystalnej części trzonu, maksymalnie centralnie (ryc. 2).

Złamanie guzowatości kości piszczelowej występuje najczęściej, gdy osteotomia zostaje przeprowadzona zbyt dystalnie i/lub zbyt doczaszkowo. Powoduje to znaczne osłabienie danej struktury i zwiększenie prawdopodobieństwa mechanicznego oderwania.

Wprowadzenie dostawowe wkrętów kostnych zwykle nie niszczy efektu końcowego prawidłowo wykonanej korekcji, jeśli omyłkowo wprowadzony wkręt zostanie zidentyfikowany na rutynowym radiogramie pozabiegowym i niezwłocznie usunięty.

Problemy ze wzrostem kości, jak i z samym implantem związane są z reguły z infekcją, ze złym dopasowaniem implantu i z jego niewystarczającym wymodelowaniem, a także mogą być spowodowane martwicą termiczną na skutek nieschładzania ostrza piły oscylacyjnej oraz wiertła kostnego podczas wykonywania zabiegu. Złe wymodelowanie płyty może prowadzić do skrzywienia osi kości w stosunku do rotowanej części nasady piszczeli, co w konsekwencji powoduje niedopasowanie odłamów i zmianę osi kończyny (ryc. 2 i 4).

### Wady i zalety

Niewątpliwą zaletą TPLO jest możliwość wykonania tego zabiegu u zwierzęcia praktycznie każdej wielkości, w tym u ras olbrzymich, ze względu na równomierny rozkład sił po korekcji oraz – w przypadku prawidłowo wymodelowanej płyty – jej wysoką od-

### Metody leczenia zerwania więzadła krzyżowego

leczenie zachowawcze

leczenie operacyjne

techniki tradycyjne

techniki biomechaniczne

śródstawowe

zewnątrztorebkowe

Schem. 1. Metody leczenia zerwania więzadła krzyżowego

porność na zginanie i łamanie. Podstawowe korzyści wynikające z przeprowadzenia tego zabiegu to niwelacja niekorzystnego nachylenia płaszczyzny piszczeli (TPA) i związane z tym faktem zniesienie doczaszkowego wypchnięcia kości piszczelowej. Przekłada się to bezpośrednio na zmniejszenie niekorzystnych oddziaływań mechanicznych w stawie i wolniejszy postęp zmian zapalno-zwyrodnieniowych w stawie. Wysoki (w przeciwieństwie do TTA wykonywanego bez przeszczepu kostnego) stopień kontaktu fragmentów kości po osteotomii, przy należycie ufixowanych fragmentach kostnych, gwarantuje szybki zrost i utrwalenie efektu leczniczego.

Kolejną zaletą jest możliwość korekcji niektórych wad postawy (np. skręcenie osi piszczeli) oraz nieznacznego stopnia zwicznienia rzepki przy okazji wykonywania tej procedury leczniczej.

Do względnych wad należy zaliczyć stosunkowo dużą ilość dedykowanego sprzętu oraz implantów, a także wiążące się z tym bezpośrednio większe koszty wykonywanego zabiegu.

Aby prawidłowo przeprowadzić zabieg, wymagane jest również obycie z zaawansowanymi technikami ortopedycznymi i doświadczenie w chirurgii tkanek twardych oraz umiejętne wykonanie pomiarów radiologicznych przedzabiegowych w celu ich przeniesienia śródoperacyjnego. Wadą jest także możliwość wystąpienia dość poważnych komplikacji, mogących – w skrajnym przypadku – prowadzić do znacznego upośledzenia czynności operowanej kończyny.

Trzeba także przyznać, że z technik prezentowanych w tej części i w kolejnej części artykułu metoda ta jest najbardziej inwazyjną, wiążącą się z głęboką ingerencją w tkanki, jednakże na jej korzyść przemawia szerokie spektrum możliwości jej zastosowania, także u zwierząt z postępującą chorobą zwyrodnieniowo-zapalną stawu kolanowego.

Szczegółowe omówienie anatomii oraz biomechaniki stawu kolanowego, której znajomość odgrywa niebagatelną rolę w zrozumieniu zasad działania opisywanych wyżej metod, przekracza

zamierzony zakres artykułu. W celu uzyskania bardzo szczegółowych informacji w tej materii zaleca się zapoznanie się z literaturą fachową, np. z pozycją nr 1 z bibliografii. □

#### Piśmiennictwo

1. Muir P. et al.: *Advances in canine cranial crucial ligament*. Wiley-Blackwell, Ames 2010.
2. Coletti J.T., Anderson M., Gorse M.J., Madsen R.: *Complications associated with tibial plateau leveling osteotomy: A retrospective of 1519 procedures*. „Canadian Veterinary Journal”, 2014, vol. 55 (3): 249-254.
3. Boudrieau R.J.: *Tibial plateau leveling osteotomy or tibial tuberosity advancement*. „Veterinary Surgery”, 2009, vol. 38: 1-22.
4. Christopher S.A., Beetem J., Cook J.L.: *Comparison of long-term outcome associated with three surgical techniques used for treatment of cranial cruciate ligament disease in dogs*. „Veterinary Surgery”, 2013, vol. 42: 329-334.

lek. wet. Oliwier Teodorowski  
Klinika Weterynaryjna  
TEODOROWSCY  
43-190 Mikołów  
ul. Żwirki i Wigury 5

reklama

# Nowy GIERTH

## HF 80/20 Ultra Lekki

NAJNOWSZY MODEL SERII 80 - UDOSKONALANEJ OD LAT '90 XX w.  
NAJMNIEJSZY I NAJLŻEJSZY APARAT RTG NA RYNKU  
DEDYKOWANY DLA MAŁYCH ZWIERZĄT ORAZ KONI

NAJWYŻSZE BEZPIECZEŃSTWO  
BEZAWARYJNOŚĆ - 20 lat < 1%  
60 MIESIĘCY GWARANCJI

NIEMIECKA KONSTRUKCJA  
JAPOŃSKA TECHNOLOGIA

APARATY RTG + WYPOSAŻENIE PRACOWNI



GIERTH POLSKA Sp. z o.o.

50-264 Wrocław | ul. Kilińskiego 24

Tel 601 842 333 | E-mail kontakt@gierth.pl | www.gierth.pl



FOKUS LAMPY 0,8 mm

CZĘSTOTLIWOŚĆ GENERATORA 80 kHz

SYSTEM HighBurst™ - ULTRAKRÓTKIE CZASY EKSPOZYCJI