

Operacyjne metody leczenia zerwania więzadła krzyżowego przedniego u psów



Ich zastosowanie, wady, zalety oraz najczęstsze komplikacje. Cz. II

Different techniques of the surgical treatment of cranial cruciate ligament rupture in dogs – their use, disadvantages, advantages and the most common complications. P. II

Streszczenie

Zerwanie więzadła krzyżowego doczaszkowego jest jedną z najczęstszych przyczyn wizyt w zakładach leczniczych z powodu kulawizny u psów. Cele tego artykułu to: zaprezentowanie najczęściej spotykanych metod leczniczych, omówienie pokrótce zasady ich działania i wykonania oraz kwalifikacji pacjenta do zabiegu oraz wad i zalet prezentowanych zabiegów.

Słowa kluczowe

więzadło krzyżowe doczaszkowe, niestabilność stawu kolanowego, TTA, TPLO

Abstract

In general veterinary practice, cranial cruciate ligament rupture is one of the most common causes of lameness in dogs. The purpose of the article is to present some of the most popular treatment methods, their mechanisms, technical details, patient's qualification for the procedure, its disadvantages and advantages.

Keywords

cranial cruciate ligament, stifle instability, TTA, TPLO

W tej części artykułu omówione zostaną leczenie metodą TTA, jego modyfikacja TTA Rapid oraz dokonane będzie krótkie podsumowanie i porównanie metod, w tym opisanych w poprzedniej części, a także poruszymy kwestię współtowarzyszącą uszkodzeniu więzadła krzyżowego doczaszkowego, tj. uszkodzenia łąkotec.

Tibial Tuberosity Advancement

TTA jest zabiegiem osteotomii zmieniającym biomechanikę stawu kolanowego. Efekt ten osiąga się dzięki doczaszkowemu wysunięciu guzowatości piszczelowej. W uproszczeniu przesunięcie i ufixowanie doczaszkowe guzowatości piszczelowej o odpowiednią dla danego przypadku odległość powoduje ustawienie *tibia plateau* pod kątem prostym do więzadła proste go rzepki (1, 2). Niweluje to w znacznym stopniu doczaszkowe wypchnięcie piszczeli występujące w kolanie psa z uszkodzonym więzadłem krzyżowym doczaszkowym.

Kwalifikacja pacjenta

Istnieje kilka ograniczeń odnośnie do stosowania tej metody operacyjnej. Ze względu na specyfikę zabiegu TTA podstawowym ograniczeniem jest wiel-

kość zwierzęcia, u którego planowane jest operacyjne leczenie niestabilności stawu kolanowego. Generalnie u psów o masie ciała poniżej 10 kilogramów zabieg jest bardzo trudny lub niemożliwy do przeprowadzenia. Wynika to przede wszystkim z braku możliwości prawidłowego ufixowania płyty i klatki na odciętej guzowatości piszczelowej.

Niewskazane jest także stosowanie metody TTA u ras olbrzymich, ze względu na znaczne obciążenie implantu i ryzyko poluzowania jego mocowania, a nawet wyrwania lub złamania płyty.

Kolejnym aspektem istotnym klinicznie podczas planowania procedury jest wartość kąta nachylenia płaszczyzny piszczeli (TPA). U pacjentów, u których TPA jest bardzo wysokie, zabieg TTA jest niewskazany. W takich przypadkach zaleca się raczej zastosowanie innej metody leczniczej, np. TPLO. Nie podano w żadnych publikacjach maksymalnej wartości zalecanej TPA do wykonania zabiegu TTA, jednakże sporadycznie opisywano przypadki o wartości kąta nachylenia płaszczyzny piszczeli powyżej trzydziestu stopni, u których przeprowadzano z sukcesem opisywany zabieg (1). Ograniczenie to wynika z braku możliwości odpowiedniego dopasowania implantu – maksymalna szerokość

klatki umiejscowionej w linii osteotomii wynosi 15 milimetrów.

Następne uwarunkowania anatomiczne ograniczające możliwość zastosowania zabiegu TTA to ukształtowanie guzowatości kości piszczelowej oraz umiejscowienie przyczepu więzadła prostego rzepki na kości piszczelowej.

TTA wskazane jest u psów z wąską guzowatością kości piszczelowej – ras takich, jak: labradory, rottweilery czy bokserzy. Wynika to z faktu, że u psów z szeroką guzowatością trudne lub wręcz niemożliwe jest umieszczenie dedykowanej płyty TTA, z zapewnieniem jednocześnie należytej stabilności mocowania implantu i przesunięciem guzowatości na odpowiednią odległość.

Zastosowanie zabiegu TTA u zwierząt z anatomicznie dystalnie położonym przyczepem więzadła prostego rzepki wiąże się z wyższym ryzykiem niż u psów z proksymalnie umiejscowionym przyczepem. Wynika to z konieczności zastosowania u tych pierwszych mniejszej płyty oraz wymuszonej w tej sytuacji pozycji klatki znacząco powyżej bliższego miejsca mocowania płyty. Może to niewystarczająco równoważyć siły oddziałujące na staw kolanowy, a w szczególności guzowatość piszczelową.

Przy pomocy zabiegu TTA można, poprzez odpowiednie wygięcie płyty, często z zastosowaniem dodatkowej stabilizacji, leczyć zwichnięcie rzepki (1), niewskazane jest natomiast stosowanie TTA u pacjentów wykazujących wady postawy zbieżne lub rozbieżne, a także skrajne osi kości piszczelowej.

Komplikacje pozabiegowe

Częstość występowania komplikacji pozabiegowych po zabiegu TTA charakteryzuje się mniejszą częstością w stosunku do procedury TPLO (1). Poza powikłaniami o niewielkim znaczeniu i zwykle ustępującymi samoistnie, jak wylewy krwawe podskórne czy miejscowy obrzęk, odnotowuje się także poważniejsze komplikacje związane z nieprawidłowym wykonaniem zabiegu lub późniejszą nieodpowiednią opieką nad pacjentem.

Nieprawidłowe umieszczenie dystansującej klatki będącej częścią implantu związane jest z nieuważnym wykonaniem zabiegu, stąd zawsze należy dokładnie określić granice położenia implantu przed zastosowaniem trwałego

mocowania w postaci wkrętów. Aby uniknąć umieszczenia śródstawowo wkrętów mocujących klatkę, należy starać się kierować je pod kątem w stronę dystalną kości piszczelowej. Każdorazowo po wykonaniu zabiegu TTA należy wykonać kontrolne zdjęcia radiologiczne w dwóch projekcjach, aby dokładnie określić położenie wkrętów. W razie stwierdzenia położenia nieprawidłowego należy niezwłocznie usunąć je i umieścić w sposób prawidłowy. Zaniedbanie kontrolnego badania radiologicznego pozabiegowo może skutkować przeoczeniem tego drobnego błędu, którego konsekwencją jest nieustępująca pozabiegowo kulawizna i w konsekwencji – niezadowolenie klienta.

Nieprawidłowe umocowanie i dopasowanie płyty TTA również może wywoływać szereg komplikacji, w tym kilka poważnych, wiążących się z całkowitym niepowodzeniem zabiegu. Złe dopasowanie płyty do rozmiaru guzowatości piszczelowej może skutkować w przypadku umieszczenia za dużej płyty w guzowatości o niewielkich rozmiarach złamaniem tej struktury kostnej. Implantacja zaś zbyt małej płyty w guzowatości o znacznych rozmiarach obniża stabilność układu implantu i może skutkować wyrwaniem płyty z powodu zbyt słabego mocowania.

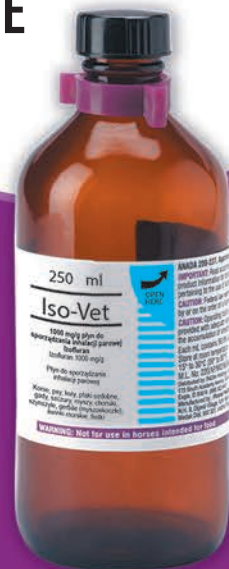Również zbyt dystalne położenie płyty na kości piszczelowej obniża odporność mechaniczną układu implantu, na skutek czego może dojść do wyrwania wkrętów z guzowatości lub jej złamania.

Złamanie trzonu kości piszczelowej spowodowane jest zwykle zbyt doogonowo położonymi wkrętami dystalnymi płyty TTA. Umieszczenie ich w obrębie części korowej osłabia strukturę kości, jednocześnie zwiększając nacisk wkrętów na stosunkowo niewielką powierzchnię kości. Aby prawidłowo umieścić płytę, podczas umieszczania pierwszych wkrętów kostnych dalsze otwory płyty powinny znajdować nad doczaszkową część kości piszczelowej lub wręcz na doczaszkową korę kości piszczelowej – nigdy na środku trzonu. Nieumieszczenie w ten sposób otworów spowoduje po wykonaniu osteotomii przesunięcie guzowatości o wyliczoną odległość i przemieszczenie tych otworów w stronę kaudalną, narażając kość na złamanie.

ISOFLURAN

JEDYNY Z REJESTRACJĄ WETERYNARYJNĄ W POLSCE

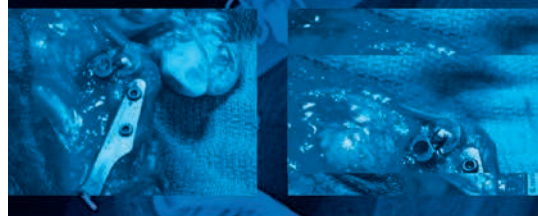
płyn
do inhalacji



TPLO i TTA

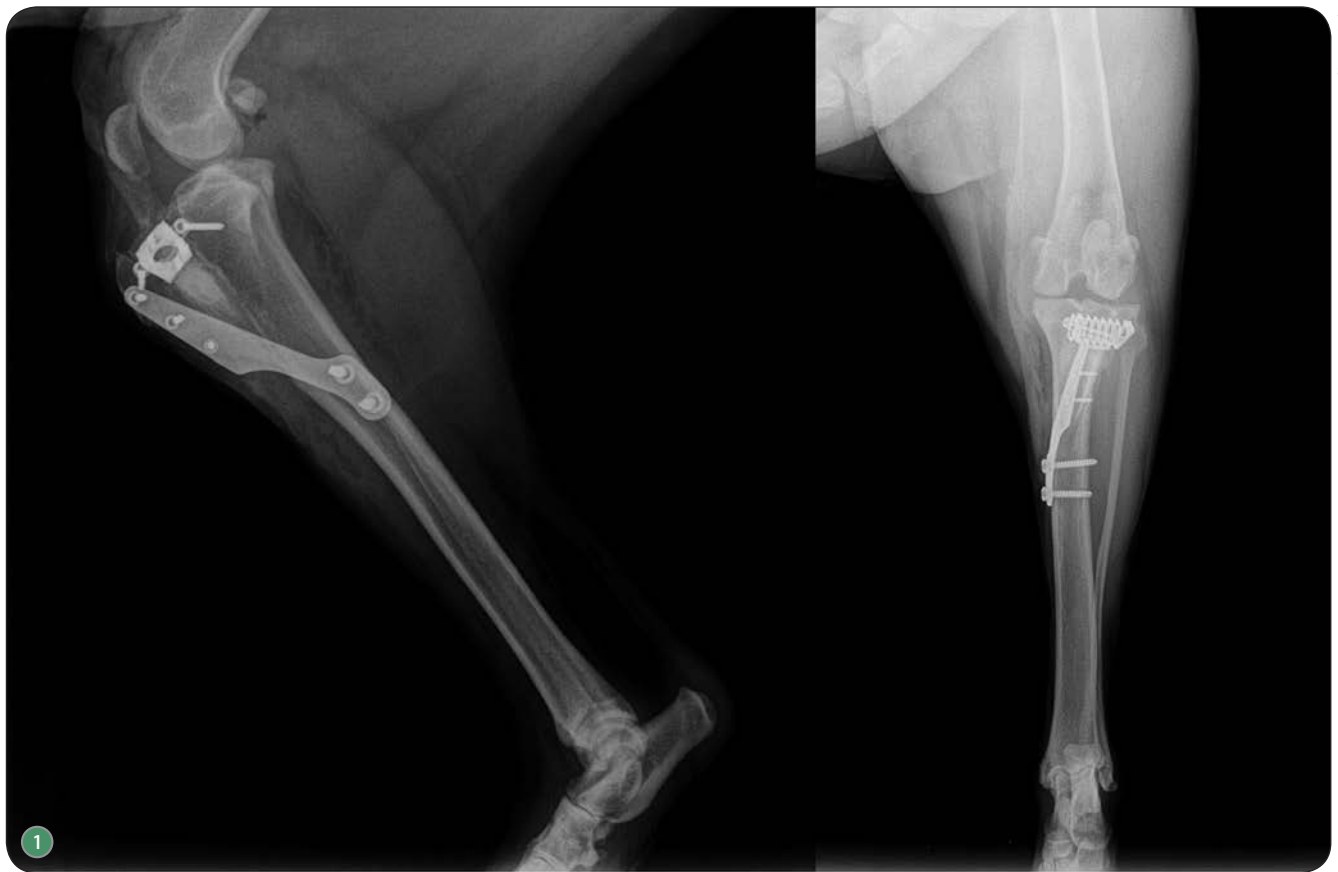SZKOLENIA PRAKTYCZNE

procedury wykonywane
indywidualnie przez uczestników

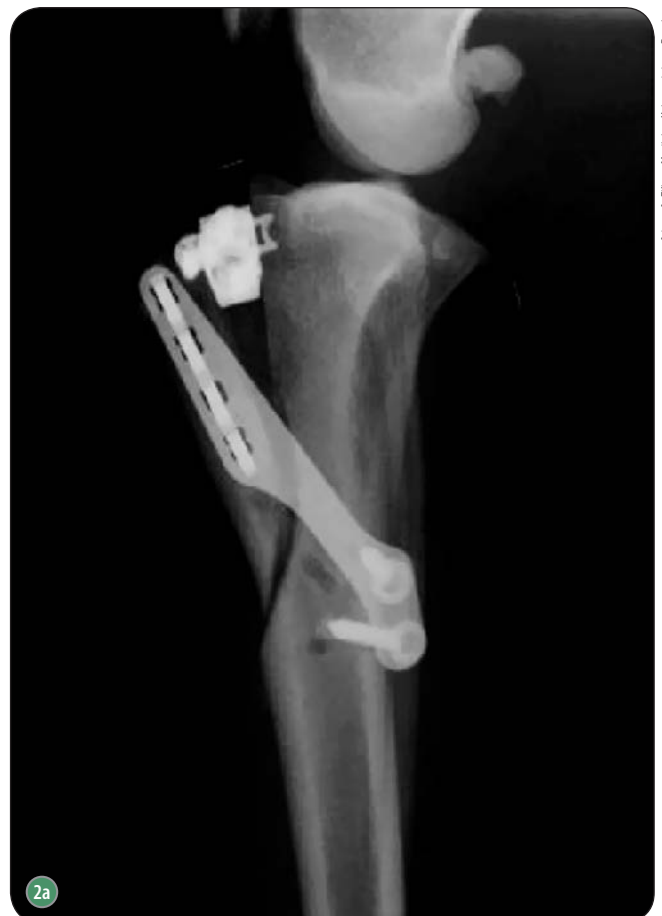
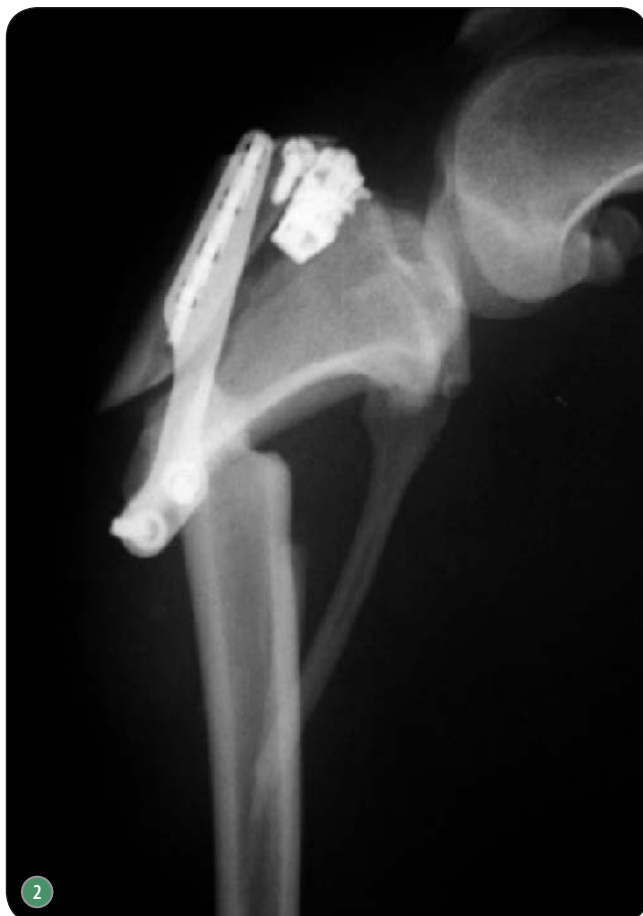
PROWADZĄCY:
prof. Filippo Maria Martini
profesor chirurgii i ortopedii
na Uniwersytecie w Parmie,
Włochy

KONTAKT:
tel. kom. 602 654 780



ryc. archiwum autorów



Id. prof. Filippo Martini - Uniwersytetu w Pemie

Ryc. 1. Projekcje pozabiegowe prawidłowo przeprowadzonego zabiegu TTA; Ryc. 2. Złamanie kości piszczelowej na skutek zbyt kaudalnego umieszczenia dalszych wkrętów mocujących płytę TTA (ryc. 2a)

- Złamanie guzowatości kości piszczelowej występuje z reguły, jeżeli, jak wspomniano wyżej, nie dopasowano odpowiednio implantu do pacjenta. Prawdopodobieństwo wystąpienia złamania tej struktury zwiększa także zbyt dystalne położenie klatki dystansującej.

Złamanie płyty TTA jest rzadką komplikacją, lecz wiąże się prawdopodobnie z obecnymi luzami w zamocowaniu płyty, w połączeniu z nadmierną ruchliwością pacjenta po zabiegu. Luzy te mogą być spowodowane martwicą termiczną, powstałą podczas nawiercania otworów na wkręty, choć więc brak na to ewidentnych dowodów, zaleca się schładzanie wiertła podczas nawiercania przy pomocy chłodnego jałowego roztworu izotonicznego.

Infekcja kości po zabiegu TTA jest katastrofalnym powikłaniem w związku z koniecznością usunięcia implantu z zakażonej kości. Należy więc ściśle przestrzegać zasad aseptyki chirurgicznej, uniemożliwić dostęp pacjenta do rany oraz wskazane jest pozabiegowo podawanie antybiotyków o szerokim spektrum działania, jak cefalosporyny.

Najczęstsze powikłania po procedurze TTA

- umieszczenie klatki oraz/lub mocujących ją wkrętów wewnątrzstawowo,
- złamanie guzowatości piszczelowej,
 - złamanie piszczeli,
 - rozerwanie/złamanie płyty,
 - infekcja

Tab. 1. TTA niesie ze sobą ryzyko różnych powikłań

Zalety i wady

Podstawową zaletą w odniesieniu do TPLO jest względnie prostsze wykonanie techniczne zabiegu (2, 3). Jednakże z powodu większej liczby elementów składowych (płyta + klatka dystansująca) istnieje większe prawdopodobieństwo popełnienia błędu w prawidłowym umieszczeniu wszystkich elementów. Również czas gojenia, zwłaszcza przy niezastosowaniu autogenego przeszczepu kości gąbczastej lub odpowiedniego środka syntetycznego, jest dłuższy niż w przypadku TPLO. Minusem tej metody jest także fakt, że nie jest ona możliwa do przeprowadzenia u każdego zwierzęcia. Tak jak wspomniano wcześniej, zwi-

rzęta o zbyt stromym TPA, rasy olbrzymie lub o charakterystycznie umiejscowionej lub ukształtowanej guzowatości piszczelowej nie kwalifikują się do leczenia metodą TTA.

W stosunku do techniki zewnątrzstawowej wady i zalety zabiegu TTA są podobne jak w przypadku TPLO. TTA niweluje nadmierne nachylenie TPA i w związku z tym zapobiega wypchnięciu doczaszkowemu piszczeli, zmniejszając postęp zmian zwyrodnieniowo-zapalnych, jednakże jest to metoda trudniejsza technicznie, kosztowniejsza ze względu na większy koszt implantu, większą pracochłonność oraz konieczność posiadania dedykowanych narzędzi. Wiąże się także z możliwością ►

reklama



Ultrakrótkie czasy ekspozycji
Bezawaryjność - 20 lat < 1%
Gwarancja 60 miesięcy





GIERTH HF 80/20



GIERTH TR 90/30



GIERTH RHF 200 ML



GIERTH HF 200 A *power*



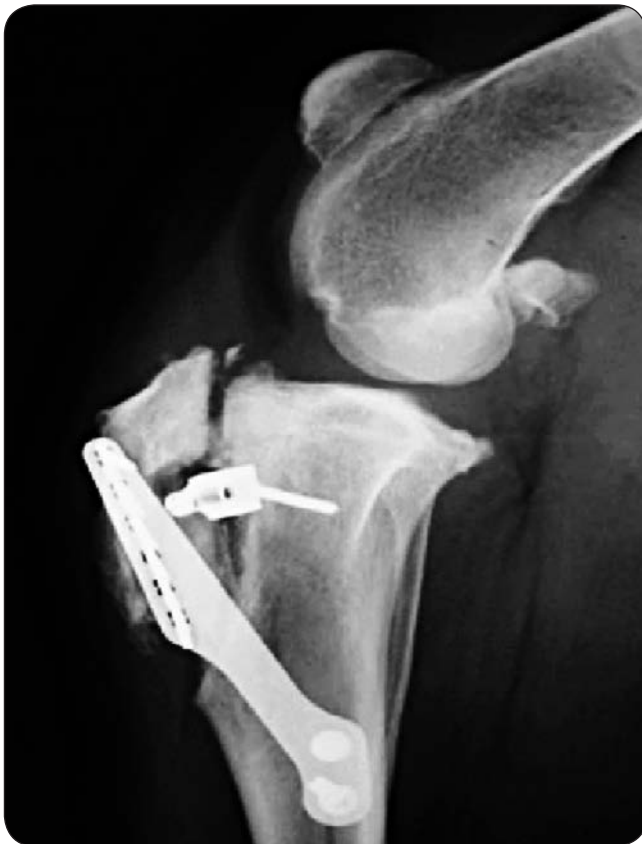GIERTH HF 400 A



GIERTH HF 400 ML



APARATY RTG + PEŁNE WYPOSAŻENIE PRACOWNI
50-264 Wrocław | ul. Kilińskiego 24
Tel 601 842 333 | E-mail kontakt@giertth.pl | www.giertth.pl



Ryc. 3. Zbyt dystalne umieszczenie klatki dystansującej i w konsekwencji złamanie guzowatości kości piszczelowej

które dyskwalifikują do podstawowej procedury TTA, jak psy z szeroką lub dystalnie położoną guzowatością piszczelową. Z pewnością wadą tej metody jest potencjalnie ryzykowne stosowanie jej u ras olbrzymich oraz o stromym TPA, tak jak w przypadku TTA.

Mimo niewątpliwej zalety, jaką jest niezwykła przystępność techniczna wykonywania zabiegu, w porównaniu do innych metod osteotomii, jak TPLO czy TTA, jest to nowa metoda stosowana dotychczas u stosunkowo niewielkiej liczby pacjentów. W związku z tym część wad, lub często występujących powikłań, może zostać ujawniona po dłuższym czasie stosowania, choć dotychczasowe wyniki wydają się obiecujące. Także właśnie ze względu na niedługi okres stosowania metody nie ma dokładnych danych na temat długotrwałej, wieloletniej kontroli pacjentów po przeprowadzonym zabiegu *TTA Rapid* oraz danych odnośnie do długotrwałej satysfakcji właścicieli.

Podsumowanie

Biorąc pod uwagę trzy podstawowe metody leczenia, trudno jednoznacznie wskazać metodę uniwersalną (3, 4). Każda z opisanych podstawowych technik ma swoje wady i zalety oraz sytuacje kliniczne, w których sprawdza się lepiej niż pozostałe. Z pewnością trzeba stwierdzić, że technika zewnątrztorebkowa będzie lepiej sprawdzała się u zwierząt o niskiej masie ciała lub u których z innych przyczyn zdrowotnych niemożliwe jest wykonanie zabiegu osteotomii. Jednakże trzeba pamiętać o fakcie, iż nie zmienia ona w żaden sposób biomechaniki kolana, ogranicza jedynie wypchnięcie doczaszkowe piszczeli, które wraz ze zmęczeniem materiału użytego do danej metody będzie się pogłębiało oraz postępowała będzie choroba zwyrodnieniowo-zapalna stawu. Techniki osteotomii, w zamian za większą selektywność w stosunku do pacjentów oraz potencjalnie wyższe ryzyko operacyjne, oferują trwalszą stabilizację stawu z powodu jego zmienionej biomechaniki.

Techniczny aspekt wykonania każdego z zabiegów także warunkuje jego zastosowanie. Nie jest wskazane, aby osoba o niewielkiej praktyce w zakresie wykonywania zabiegów ortopedycznych wykonywała zabiegi osteotomii kości piszczelowej, natomiast stosunkowo proste dla takiej osoby może być wykonanie jednej z technik zewnątrztorebkowych. Rachunek ekonomiczny także decyduje o podjęciu wykonywania danych zabiegów. Zabiegi osteotomii, poza niemałym kosztem zestawu implantów oraz dedykowanych narzędzi, wymagają znacznej inwestycji w inne narzędzia używane w chirurgii twardej. Należy więc ocenić, czy będziemy wykonywać dostatecznie wiele zabiegów operacyjnych, aby zarobić na tych procedurach.

Reasumując, należy stwierdzić, że dobór odpowiedniej metody leczenia operacyjnego stawu kolanowego powinien być dopasowywany ściśle do pacjenta, biorąc pod uwagę dokładną kwalifikację do danego zabiegu oraz w oparciu o rachunek potencjalnych korzyści w stosunku do ryzyka zabiegowego i przewidywanego sukcesu terapii.

Choroby łąkotek związane z urazem więzadła krzyżowego. Przyczyny, diagnostyka, metody leczenia, wpływ na ostateczny wynik leczenia operacyjnego

Podczas omawiania zagadnień dotyczących urazu więzadła krzyżowego przedniego warto także omówić w skró-

- ▶ powstania cięższych powikłań niż w przypadku technik zewnątrztorebkowych.

TTA Rapid

Podobieństwa i różnice w stosunku do TTA

TTA Rapid (5) jest stosunkowo nową metodą (modyfikacją metody) stabilizacji kolana z uszkodzeniem więzadła krzyżowego przedniego. Biomechanicznie opiera się ona na tych samych zasadach jak technika wyjściowa, tj. przesunięciu doczaszkowemu guzowatości piszczelowej w celu zmiany kąta nachylenia piszczeli w stosunku do więzadła prostego rzepki. Podstawowe różnice w stosunku do podstawowego TTA to zmiana całej techniki na prostszą oraz redukcja liczby implantów do samej klatki. Klatka dystansująca *TTA Rapid* różni się od podstawowej kształtem, który staje się klinowaty i dopasowany do szczeliny osteotomii oraz jest jedynym elementem stabilizującym odseparowaną poprzez osteotomię guzowatość piszczelową. Właśnie uproszczenie i skrócenie procedury stanowiły cel osób projektujących technikę. Warto też dodać, że – w przeciwieństwie do klasycznego TTA – guzowatość nie ulega całkowitemu odcięciu i wg instrukcji pozostaje w kontakcie z trzonem kości piszczelowej w dalszym „niedokończonym” fragmencie osteotomii.

Wady i zalety

Podstawową zaletą tej techniki jest faktyczne uproszczenie procedury w stosunku do klasycznego TTA (5). Wylimowany jest tutaj problem dopasowania odpowiedniej płyty, co potencjalnie poszerza możliwość zastosowania tej techniki także u osobników z typami guzowatości piszczelowej,

cie problem nierozzerwalnie związany z tym schorzeniem, a mianowicie kwestię uszkodzenia łąkotki. Ma to szczególne znaczenie ze względu na požądany, niezależnie od wybranej metody leczniczej, efekt w postaci zniwelowania kulawizny u pacjenta.

Łąkotki przyśrodkowa i boczna odgrywają niebagatelną rolę w prawidłowym funkcjonowaniu stawu kolanowego. Ich głównym zadaniem jest zwiększenie kongruencji stawu kolanowego poprzez zwiększenie powierzchni kontaktu kości udowej oraz piszczelowej. Spełniają również funkcję amortyzacyjną dzięki swojej budowie histologicznej oraz odgrywają rolę w rozkładaniu równomiernie nacisku w stawie kolanowym.

W przypadku uszkodzenia więzadła krzyżowego przedniego – czy to na tle zwyrodnieniowym, czy też urazowym – dochodzi do oczywistego zachwiania stabilności stawu, którego konsekwencją jest wypchnięcie doczaszkowe piszczeli. Powtarzające się podwichnięcie doczaszkowe piszczeli w ruchu powoduje konsekwentne uszkodzanie doogonowego rogu łąkotki przyśrodkowej poprzez miażdżenie go przez przyśrodkowy kłykieć kości udowej. Prowadzi to do nasilenia procesu zapalnego w obrębie i tak niestabilnego stawu kolanowego, a w konsekwencji powoduje nasilenie bolesności i kulawizny kontuzjowanej kończyny. Zignorowanie problemu, nawet przy należytych operacyjnym leczeniu choroby podstawowej, tj. niwelowaniu niestabilności stawu i wypchnięcia doczaszkowego piszczeli, może stanowić przyczynę częściowego powodzenia terapii. Ważnym zatem aspektem jest ocena stanu łąkotek przedzabiegowo lub okołozabiegowo, aby móc postawić pełne rozpoznanie i wdrożyć odpowiednie leczenie.

Rekomendowanym sposobem badania łąkotek jest metoda artroskopowa (1). Dzięki temu w sposób stosunkowo mało inwazyjny można ocenić stan obu łąkotek oraz pozostałych dostępnych struktur stawu kolanowego. Metoda ta pozwala również na podjęcie niezbędnych czynności chirurgicznych, jak uwolnienie lub usunięcie uszkodzonych części łąkotki. Niewątpliwym minusem tej metody jest konieczność posiadania odpowiedniego sprzętu,

co z pewnością zwiększa koszt całkowity procedury leczenia.

Ogłędzin łąkotek można też oczywiście dokonać, wykonując artrotomię, jednak szersze dojsię operacyjne do wnętrza stawu zawsze wiąże się ze zwiększonym ryzykiem infekcji.

Slocum, współtwórca metody TPLO, zaleca w swej procedurze wykonywania zabiegu rozwiązanie kompromisowe, jednak niepozbawione wad. Podczas przeprowadzania zabiegu TPLO zaleca wykonanie mikroartrotomii oraz uwolnienie łąkotki przyśrodkowej bez jej wcześniejszych ogłędzin. Zabieg ten ogranicza ryzyko dodatkowego uszkodzenia tej struktury podczas osteotomii, zmniejsza prawdopodobieństwo utrzymywania się kulawizny z powodu uszkodzonej łąkotki, jednakże nie niweluje postępu procesu zwyrodnieniowo-zapalnego w obrębie stawu kolanowego, ponieważ uwolniona łąkotka nie spełnia już swej funkcji amortyzacyjnej.

Wybór metody postępowania należy do lekarza, w zależności od dostępnych środków diagnostycznych oraz możliwości finansowych klienta, jednakże z perspektywy autora optymalną metodą wydaje się każdorazowe badanie artroskopowe przed wykonaniem zabiegu chirurgicznego TPLO czy TTA. □

Piśmiennictwo

1. Muir P. et al.: *Advances in canine cranial cruciate ligament*. Wiley-Blackwell, Ames 2010.
2. Dymond N.L., Goldsmid S.E., Simpson D.J.: *Tibial tuberosity advancement in 92 canine stifles: initial results, clinical outcome and owner evaluation*. „Australian Veterinary Journal”, 2010, vol. 88: 381-385.
3. Boudrieau R.J.: *Tibial plateau leveling osteotomy or tibial tuberosity advancement*. „Veterinary Surgery”, 2009 vol. 38: 1-22.
4. Christopher S.A., Beetem J., Cook J.L.: *Comparison of long-term outcome associated with three surgical techniques used for treatment of cranial cruciate ligament disease in dogs*. „Veterinary Surgery”, 2013, vol. 42: 329-334.
5. Samoy Y. et al.: *TTA Rapid: Description of the technique and short term clinical trial results of the first 50 cases.* „Veterinary Surgery”, 2015 vol. 44: 474-484.

lek. wet. Oliwier Teodorowski
Klinika Weterynaryjna
TEODOROWSCY
43-190 Mikołów
ul. Żwirki i Wigury 5



**WARSZTATY
PRAKTYCZNE
2016**

INFORMACJE:
info@leibinger-medical.com

Zgłoszone do opatentowania

Przy współpracy z:



Dr. Yves Samoy
Uniwersytet Gandawa

Więcej informacji na:
www.tta-rapid.com



take-off GewerbePark 2 | D-78579 Neuhausen o. E.
Tel.: +49 7467 949 336 | info@leibinger-medical.com

www.leibinger-medical.com